

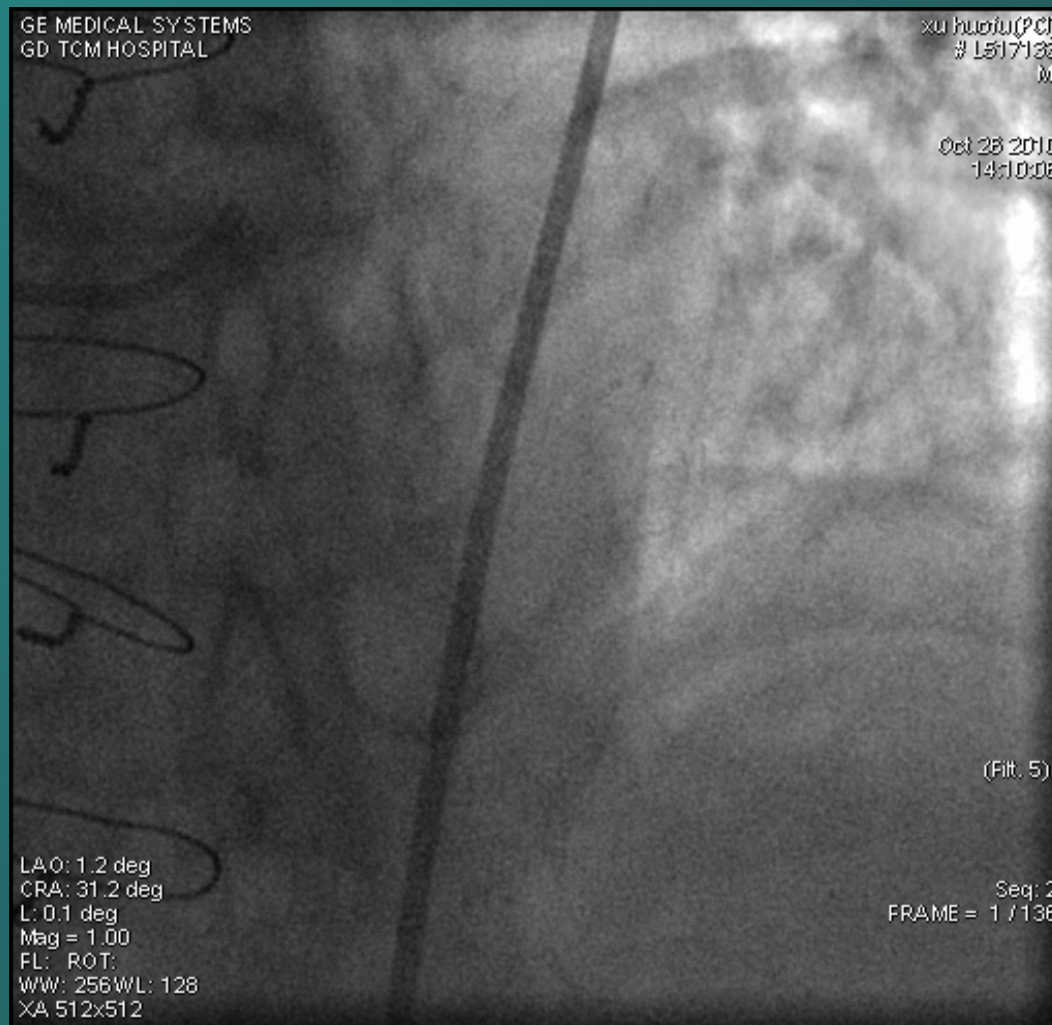
# 病例四 CABG术后7年 原血管内支架置入术

- 徐某（2010年10月）
- 65岁中老年男性，颈椎病病史10年，有数次晕厥病史，冠脉搭桥后未再发晕厥。右肾切除病史。
- 患者“反复胸闷痛14年余，加重半天”入院。
- 住院诊断：1.急性冠脉综合症2.陈旧性前壁心肌梗死（CABG术后）3.高血压病1级（极高危组）

# 病例四 CABG术后7年 原血管内支架置入

- 03年7月于我院行CABG术。术
- 2010年10月 CAG+PCI术
- CAG示：LM未见狭窄，LAD中远段闭塞；LCX细小；RCA粗大，中段见60%狭窄，远段80%狭窄，TIMI血流2级，PLA未见显影；AO-SVG-D1远端细小，TIMI血流3级；LIMA-LAD远端细小，TIMI血流2级。
- PCI术：于RCA中远段处置入支架1枚、后三叉处置入支架2枚。
- 随访：（08.11.29）近2个月，活动后胸闷伴少许隐痛，近期门诊复诊，症状反复发作，需静脉给药。（之前无发作）

# 2010年10月PCI术



# 2010年10月PCI术

