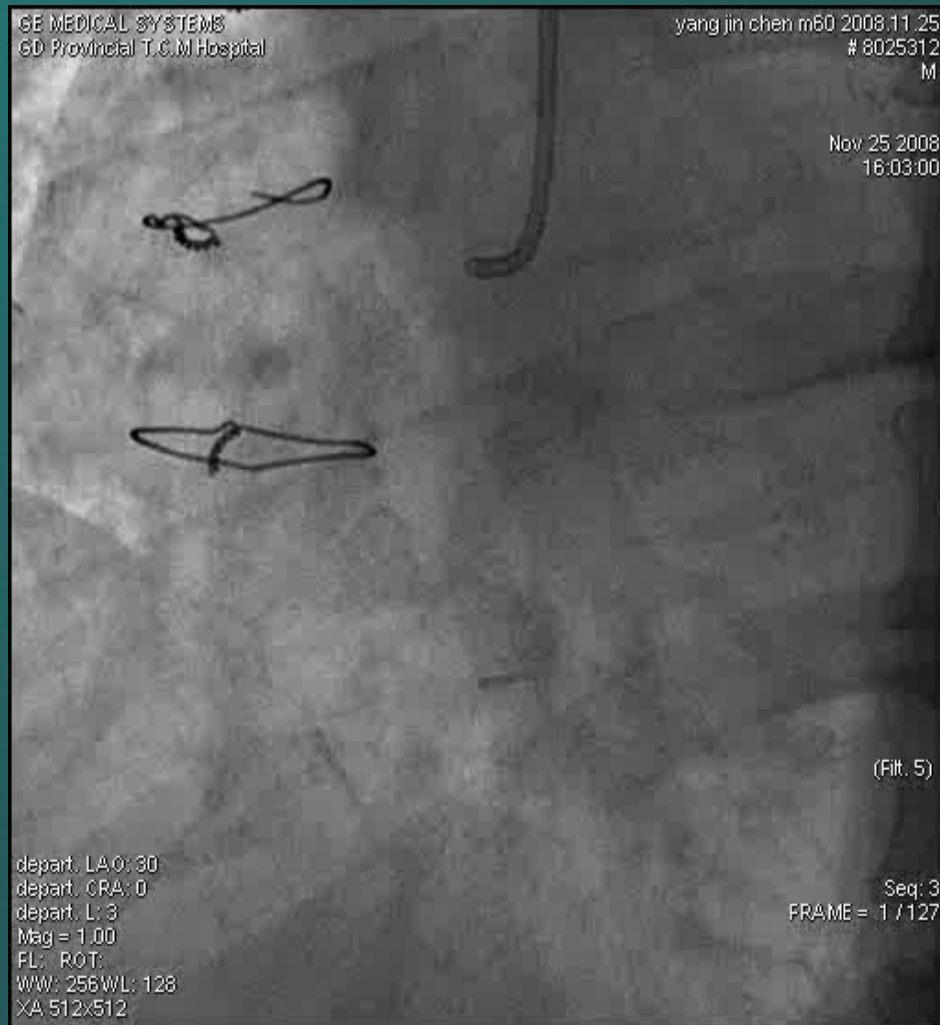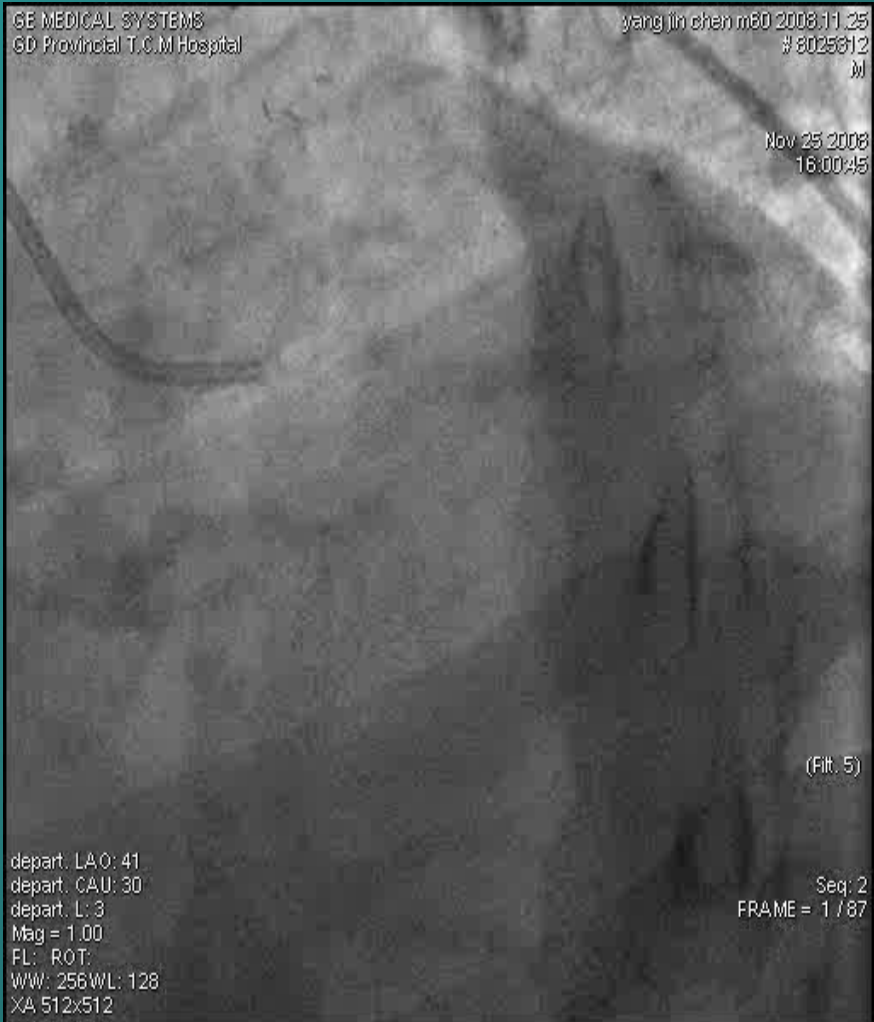
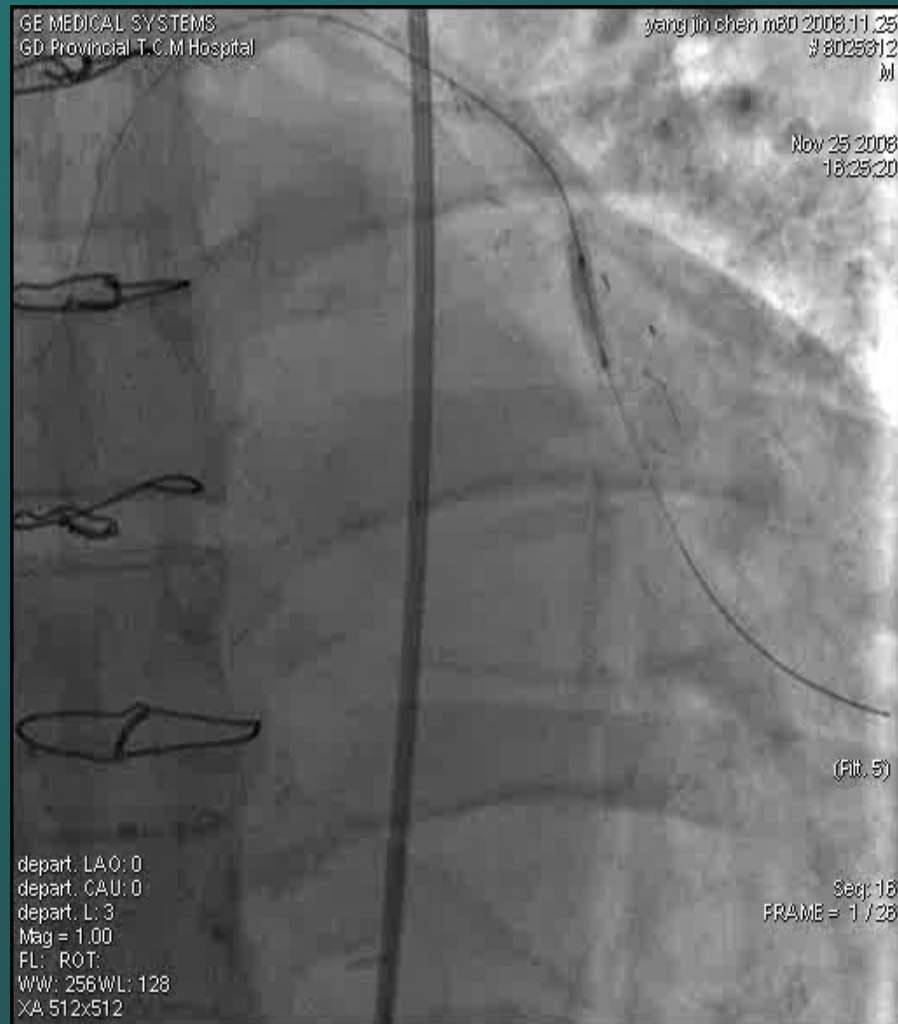
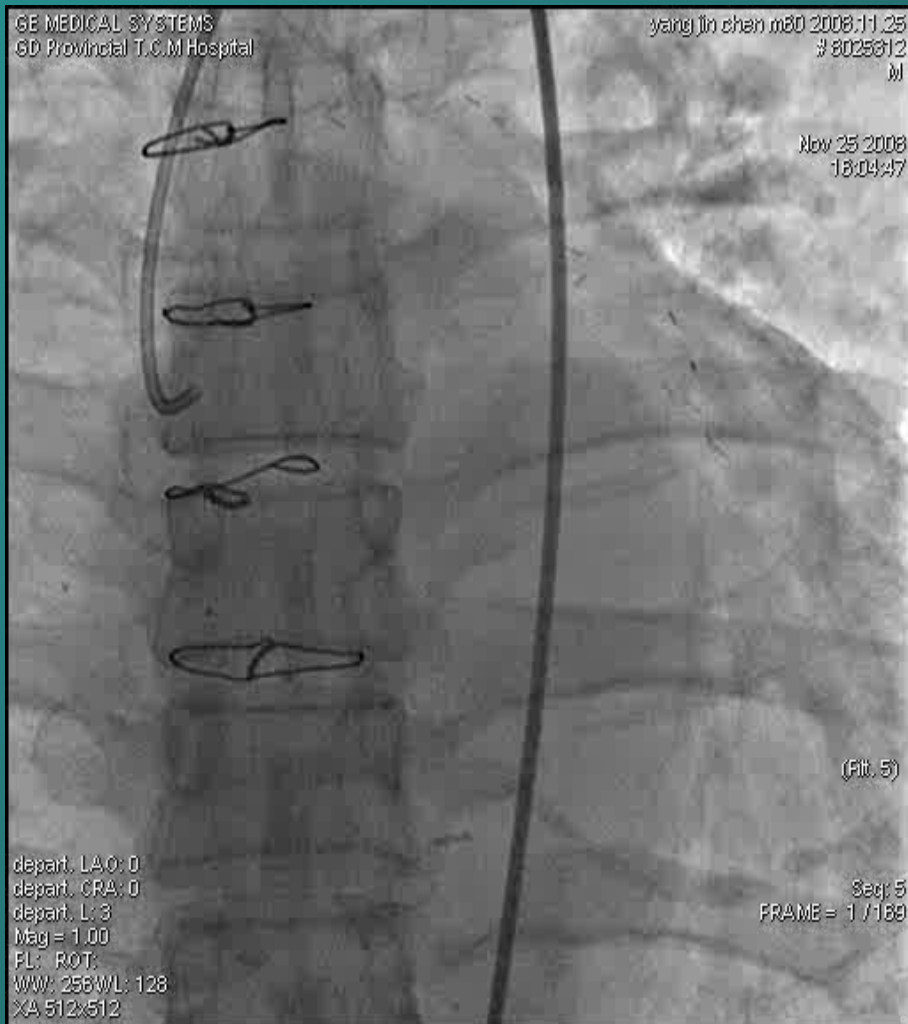


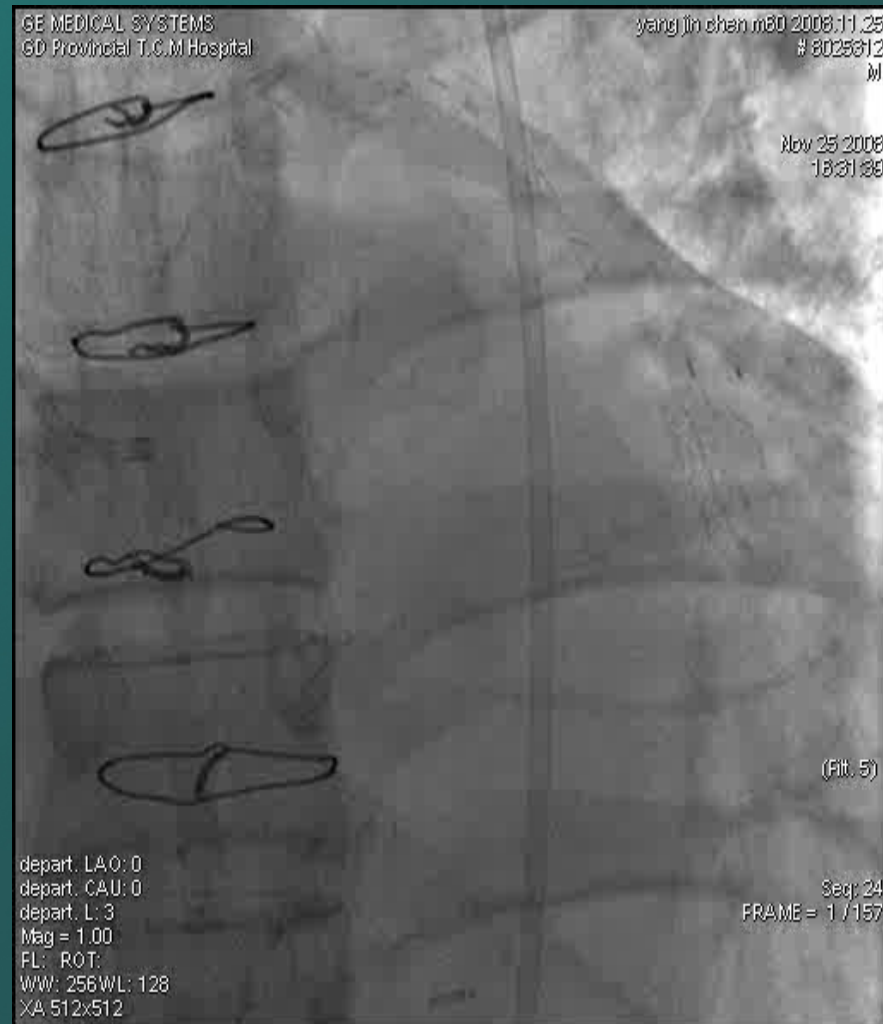
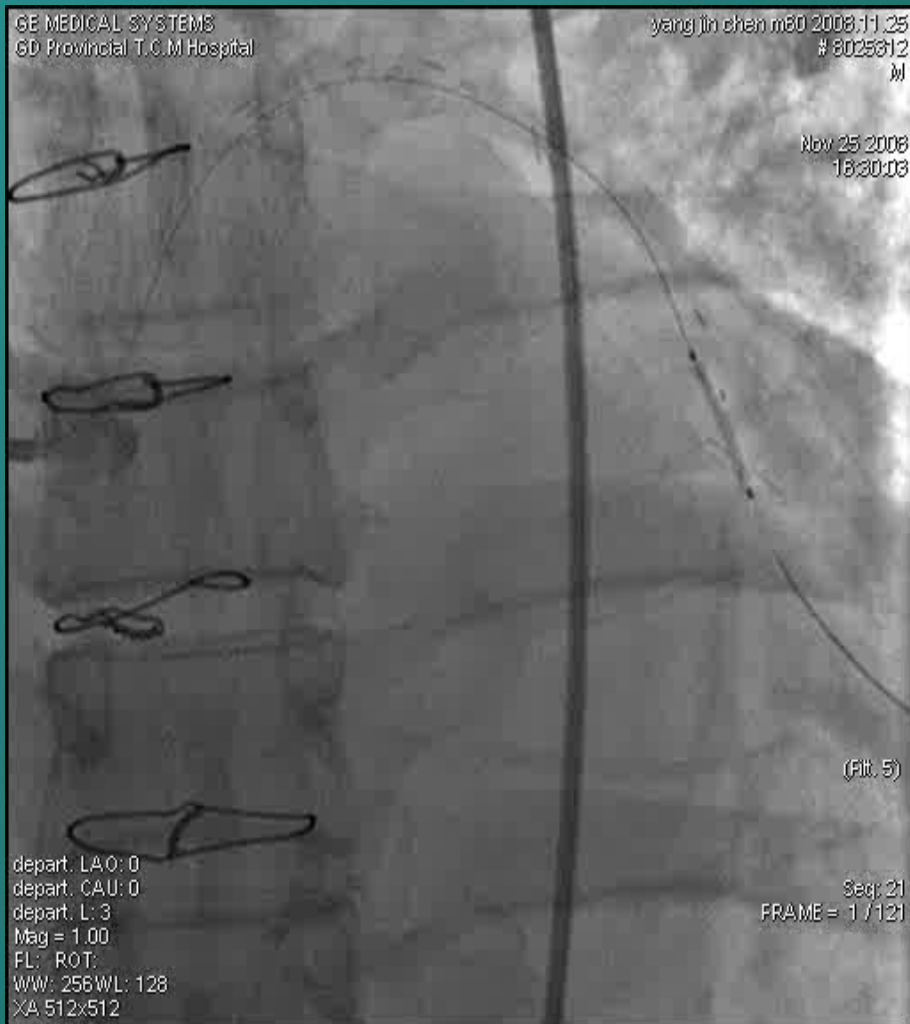
# 08年11月PCI



# 08年11月PCI



# 08年11月PCI





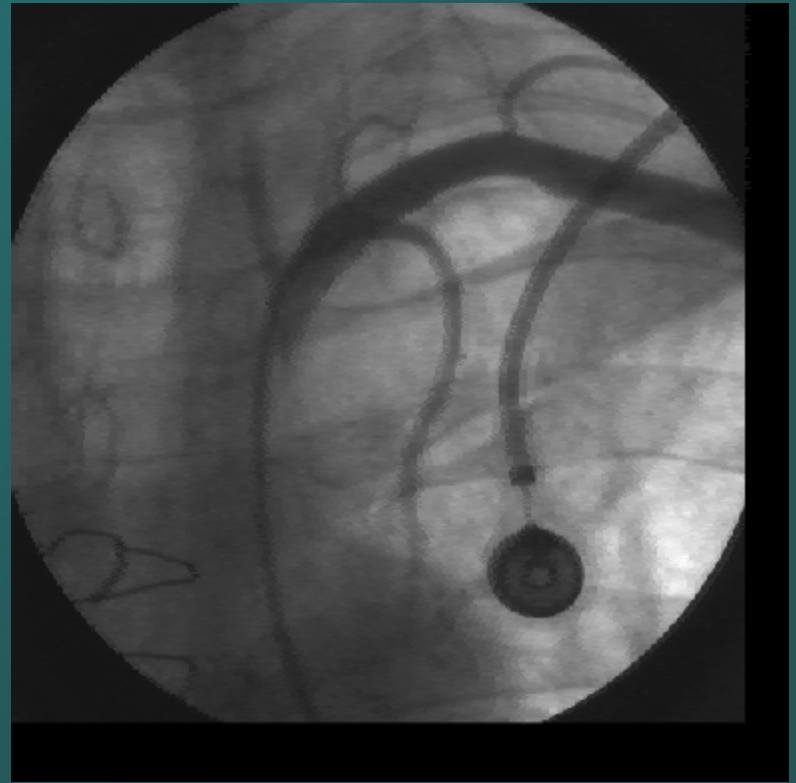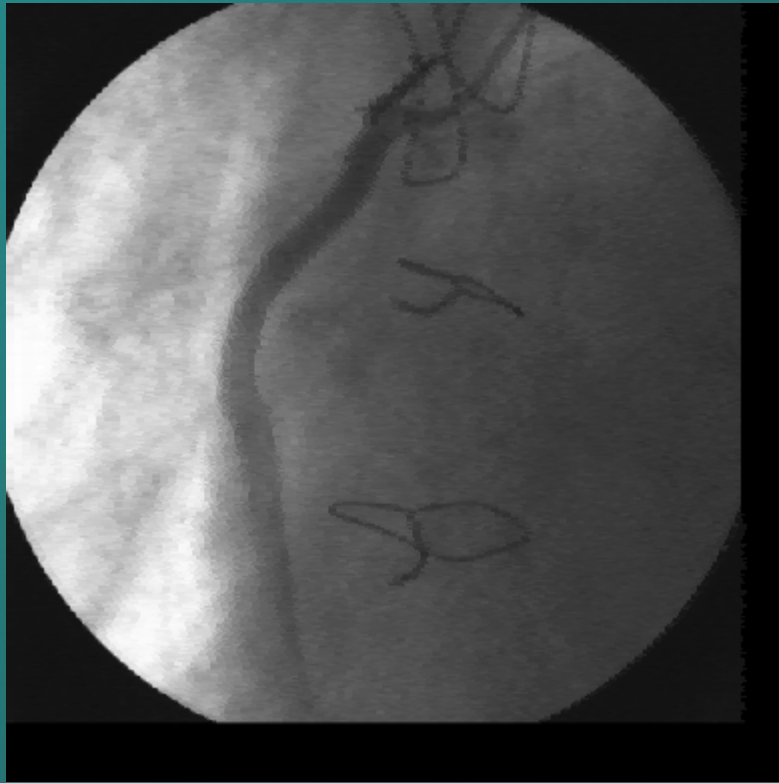# 病例三 桥血管通畅 LCX狭窄 心衰入院

- 陈某（06年5月） 74岁男性，因“反复胸闷痛16年，气促3天，加重5天”入院，既往吸烟史20年，日一包。
- 02年12月CAG示：LAD中段100%闭塞，100%狭窄；RCA中段100%闭塞；LCX20~30%狭窄。
- 02年12于我院行CABG术
- 05年7月复查CAG示：LAD中段100%闭塞，D1近段完全闭塞；RCA近段80%狭窄，中段100%闭塞；LCX近段80%狭窄；RCA静脉血管桥通畅无狭窄，内乳动脉—前降支桥通畅，D1静脉桥开口处30%狭窄，远端通畅无狭窄。

# 病例三 桥血管通畅 LCX狭窄 心衰入院

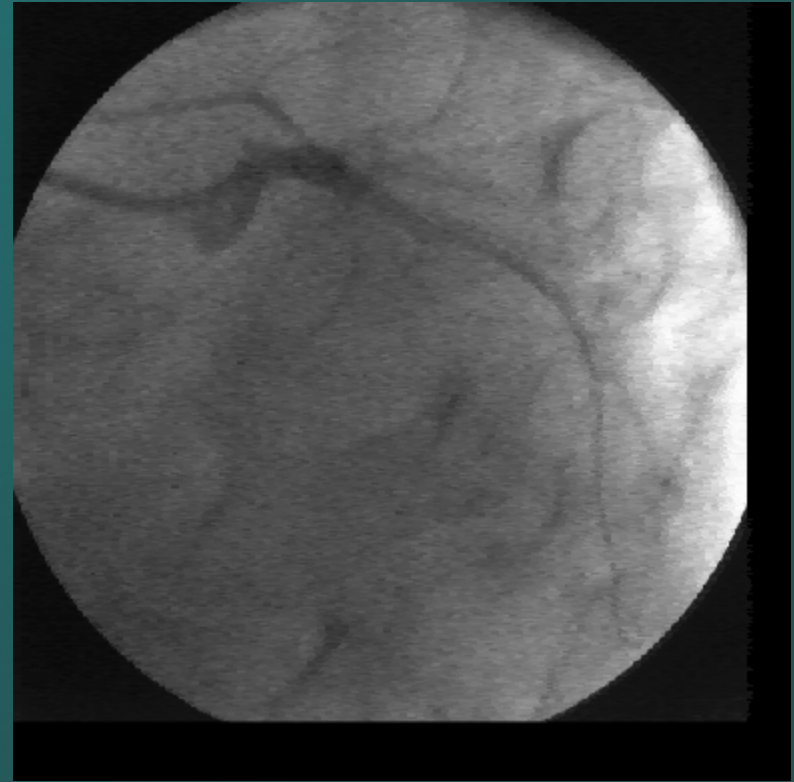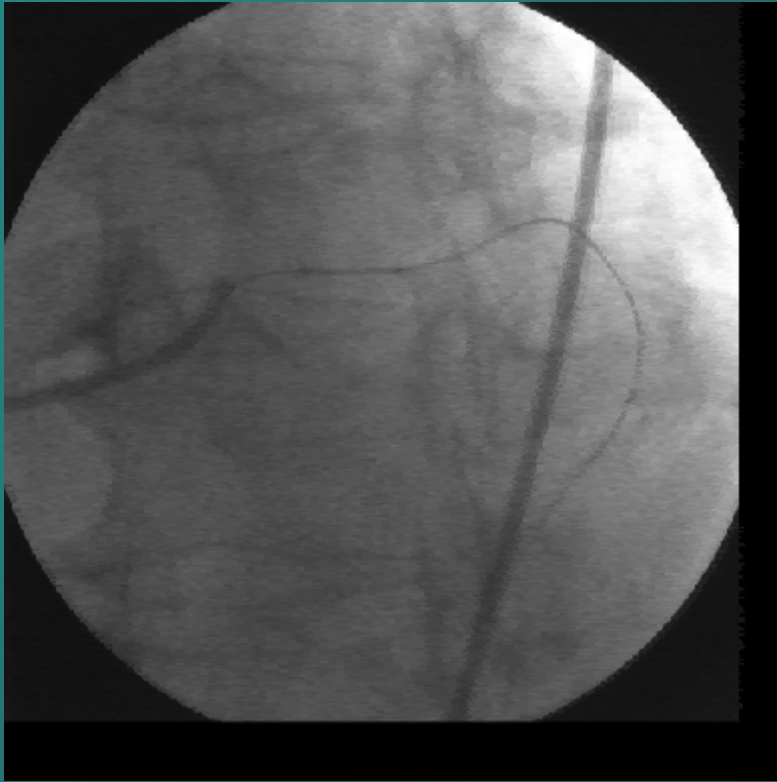- 05年8月于LCX远端置入支架一枚。
- 06年2月CAG示：LCX支架内通畅，中间支近段约95%狭窄；LAD近段闭塞。于LCX中间支置入支架一枚。
- 随访：（08.11.29）无胸闷痛，无心悸，可步行500-600m，生活质量较之前好转，自诉偶有胸前游走性短暂疼痛（数秒），支架术后生活质量明显改善。

# 05年7月造影





# 05年8月PCI术



# 06年2月PCI术

